Traumatische Iridodialysis.

(Subluxation der Linse, Fuchs'sche Abhebung des Ciliarkörpers und der Aderhaut, Blutpigment unter der Linsenkapsel.)

Ein Beitrag
zur pathologischen Anatomie seltener Bulbusverletzungen.

Inaugural-Dissertation

verfasst und der

hohen medicinischen Fakultät

der

kgl. Bayer. Julius-Maximilians-Universität Würzburg

zur

Erlangung der Doktorwürde

vorgelegt von

Moriz Teich,

Doctor medicinae universitatis Vindobonensis,
k. u. k. österr.-ung Regimentsarzt im 23. Divisionsartillerieregimente
aus Kolloredow in Mähren (Oesterreich).

Wiesbaden.

Verlag von J. F. Bergmann.

1905.

Traumatische Iridodialysis.

(Subluxation der Linse, Fuchs'sche Abhebung des Ciliarkörpers und der Aderhaut, Blutpigment unter der Linsenkapsel.)

Ein Beitrag zur pathologischen Anatomie seltener Bulbusverletzungen.

Inaugural-Dissertation

verfasst und der

hohen medicinischen Fakultät

der

kgl. Bayer. Julius-Maximilians-Universität Würzburg

zur

Erlangung der Doktorwürde

vorgelegt von

Moriz Teich,

Doctor medicinae universitatis Vindobonensis,
k. u. k. österr.-ung. Regimentsarzt im 23. Divisionsartillerieregimente
aus Kolloredow in Mähren (Oesterreich).

Wiesbaden.

Verlag von J. F. Bergmann.

1905.

Gedruckt mit Genehmigung der medicinischen Fakultät der Universität Würzburg.

Referent: Herr Professor Dr. **C. Hess.**

Druck von Carl Ritter in Wiesbaden.

(Aus der Universitäts-Augenklinik in Würzburg.)

Fälle von traumatischer Loslösung der Iris bei zweifellos unverletzter Augenkapsel gelangten bisher nur äusserst selten zur pathologisch-anatomischen Untersuchung.

Abgesehen von Alt (1), der kurz über das Ergebnis der histologischen Untersuchung eines Bulbus mit traumatischer Irido- und Cyklodialysis nebst Luxation der Linse in den Glaskörper nach Einwirkung einer stumpfen Gewalt berichtet, ist es nur der unter Leitung Wagenmanns (2) von Giesecke (3) beschriebene Fall, welcher dem im Folgenden veröffentlichten zur Seite gestellt werden kann, umsomehr, als beide mit einer geringgradigen seitlichen Verschiebung der Linse verbunden waren.

Krankengeschichte:

Rosa Sch., 48 Jahre alt, Bauersfrau, gelangte am 27. XI. 1904 zur Aufnahme in die Klinik. 3 Wochen zuvor war ihr beim Holzspalten ein Holzstück gegen das rechte Auge geflogen. Der herbeigeholte Arzt fand Schwellung und bläulichrothe Verfärbung der Augenlider des rechten Auges, Unvermögen die Lidspalte aktiv zu öffnen, zahlreiche Ecchymosen in der lebhaft injicirten Bindehaut, reichliches Blut in der Vorderkammer, welches jeden weiteren Einblick in das Auge unmöglich machte. — Eine sichtbare Verletzung der Lider oder der äusseren Bulbushüllen wurde damals nicht festgestellt. Es bestand lebhafte Spontan- und Druckschmerzhaftigkeit des Auges, sowie Amaurose.

Da sich das Sehvermögen nicht wieder herstellte und das Auge andauernd schmerzte, suchte Patientin die Klinik auf.

Status praesens:

Die rechte Lidspalte geschlossen, aktiv nur unter Frontalishilfe, auf etwa 4 mm zu öffnen. Die äussere Lidhaut normal, keine Narben aufweisend. Conj. palpebr. lebhaft injicirt, reichlich secernirend, Bulbus ciliar geröthet. Hornhaut oberflächlich gestichelt, weniger durchsichtig; weder in ihr noch in den zugänglichen Theilen der Sclera Narben oder Folgezustände einer früheren Continuitätstrennung festzustellen. Vorderkammerinhalt scheinbar etwas getrübt, aber noch durchsichtig. Am Boden der temporalen Vorderkammerhälfte liegt, in einem Knäuel zusammengeballt, die fast vollständig von ihrem Ciliaransatze losgerissene Iris, an welcher die Pupille andeutungsweise zu sehen ist. Nach unten

oder nach der temporalen Seite scheint dieser Klumpen noch mit dem Ciliarkörper in Verbindung zu sein; der untere Theil des Irisknäuels ist schmutzig-grau-grün, der obere Antheil tief-schwarz, als ob sich das Pigmentblatt nach vorne gewendet hätte. Die Ciliarfortsätze sind nicht sichtbar. Aus der Tiefe des Augeninnern dringt bei seitlicher Beleuchtung ein schmutzig-rother Reflex. Durchleuchtung unmöglich. Keine Linsenbildchen; auch sonst kann das Vorhandensein der Linse nicht nachgewiesen werden.

V. R.: vollständige Amaurose, Tension: — 3, mässige Spontan- und heftige Druckschmerzhaftigkeit.

L.: Myopie — 1.5 D., V. nach Korrektur der M = $^6/_7$, sonst normaler Befund.

Mit Rücksicht auf die Reizerscheinungen und die Schmerzhaftigkeit bei bestehender Amaurose wurde der rechte Bulbus am 28. XI. unter Cocainanästhesie enucleirt.

Makroskopisch waren trotz sehr genauer Untersuchung keinerlei Continuitätstrennung der äusseren Augenhüllen oder Narben nach einer solchen festzustellen.

Der in Formol fixirte und in Alkohol von aufsteigender Concentration gehärtete Augapfel wurde in Celloidin eingebettet und in fortlaufender Serie in Schnitte von 20 Mikromillimeter zerlegt.

Färbung der Schnitte mit Hämatoxylin-Eosin und nach van Gieson, einige Schnitte wurden behufs Darstellung der elastischen Fasern nach Weigert gefärbt, andere zum Nachweise des Blutpigmentes mit Ferrocyankalium und Salzsäure, beziehungsweise mit Schwefelammonium behandelt.

Mikroskopischer Befund:

Die Durchmusterung der Schnitte erfolgte — normale Orientirung des Bulbus vorausgesetzt — von unten nach oben; dieser Reihenfolge entspricht auch die nachstehende Beschreibung.

Die Conjunctiva bulbi und das episklerale Bindegewebe sind verdickt, von reichlichen Rundzellen durchsetzt, welche sich insbesondere in der Umgebung der sehr zahlreichen und strotzend mit Blut gefüllten Gefässe anhäufen. An mehreren Stellen finden sich kleinere und grössere Blutaustritte in das Gewebe, besonders nasalwärts, wo in der Episklera eine bandförmige, mit dem Skleralrande parallel verlaufende, etwa $^1/_2$ mm breite Anhäufung ausgetretener rother Blutkörperchen 1 mm hinter dem Limbus beginnt und nach rückwärts fast bis zum Bulbusäquator reicht.

Die Cornea ist mit normalem Epithel überkleidet. Das Parenchym scheint unverändert, man findet keine Erweiterung der Lymphspalten, keine Infiltration. Die Membrana Descemeti und deren Endothel sind intact. An letzterem kleben kammerwärts zerstreute rothe Blutkörperchen,

Leukocyten, sowie Pigmentschollen, welche sich gegen den Kammerwinkel, namentlich nasalwärts in mehreren Schichten anhäufen.

Bei genauester Untersuchung der Schnitte können weder in der Cornea noch in der Sklera eine Continuitätstrennung oder Narben nach einer solchen nachgewiesen werden.

Die Vorderkammer ist normal tief, von einer structurlosen, durch Eosin schwach rosa gefärbten Masse ausgefüllt. Die in diesem Falle besonders interessirenden Verhältnisse des Kammerwinkels sollen weiter unten ausführlich geschildert werden.

Die Iris ist nach unten mit einem kleinen Abschnitte ihrer Peripherie im Zusammenhange mit dem Ciliarkörper, doch ist schon bei den ersten Schnitten, welche diesen Theil treffen, auf der nasalen Seite das Ligamentum pectinatum zerrissen, von seiner Verbindung mit der Iris abgelöst, und der Schlemm'sche Canal nach innen eröffnet vorzufinden.

Temporalwärts, wo die Iris noch in grösserer Ausdehnung mit dem Ciliarkörper in Verbindung bleibt, erscheint die gleiche Läsion des Ligam. pectinatum und des Schlemm'schen Canales erst um etwa $^1/_2$ mm höher, um dann unverändert beiderseits fortzubestehen. Bei den folgenden Schnitten merkt man, wie sich nasalwärts allmählich die Loslösung der Iris vollzieht, indem die Verbindung mit der Iriswurzel am Ciliarkörper immer lockerer und weitmaschiger wird, bis das Irisstroma mit seinem zerfransten, zackigen Rissrande nur durch einen dünnen, lockern Bindegewebsstrang mit der früheren Anheftungsstelle verbunden ist. Diese bindegewebigen Faserzüge heften sich mehr an die Vorderfläche der abgelösten Iris, deren ciliarer Rand sich nach rückwärts gegen die Linse umbiegt und mit ihrer Vorderkapsel durch feine spindelzellige Stränge verklebt erscheint. (Figur 1.) — Etwas weiter nach aufwärts bereitet sich auf ähnliche Weise, aber viel langsamer, indem der Ciliaransatz immer weitmaschiger und gewebsärmer wird, auch temporalwärts die Ablösung der Iris vor. Noch bevor diese hier vollständig wird, erscheint die Pupille in der Schnittebene. Dieselbe ist, wie sich aus der Zusammenstellung der durchmusterten Schnitte ergiebt, queroval, der horizontale Durchmesser etwa 5 mal so gross, wie der senkrechte, sodass sie fast spaltförmig erscheint. Sie ist stark nach abwärts und nach der Schläfe zu verschoben, in der Gegend der horizontalen grössten Circumferenz der Linse ist keine Spur mehr von ihr nachzuweisen. Die Pupille ist durch eine dünne Membran verlegt, anscheinend

eine einfache Lage von Zellen mit spindelförmigen Kernen, welche der Vorderkapsel direct aufliegt und an welcher kammerwärts zahlreiche rothe Blutkörperchen, Leukocyten und Pigmentschollen kleben. Dieses Häutchen, welches gleich einem Endothel die Abreissungsstellen, die Iristheile und die stellenweise vollkommen blossgelegte vordere Linsenkapsel überzieht, soll noch weiter unten besprochen werden.

In der Höhe der Pupille ist das nasale Irisstück bogenförmig gekrümmt und mit der Concavität und seinem Pigmentepithel gegen die Linse gerichtet. Das ciliare Ende ist eingerollt, so dass an einer kleinen Stelle das Pigmentepithel zwischen zwei Irisstromaschichten gelegen ist. (Figur 1). Die Verbindung dieses Endes mit der Iriswurzel, dem Ciliarkörper und der Linsenkapsel erfolgt auch in dieser Höhe so, wie sie bei den tieferen Schnitten geschildert wurde. Das temporale Stück ist mit seinem ganzen Pigmentepithel theils direct, theils durch eine dünne Schicht neugebildeten Bindegewebes mit der Linsenkapsel verklebt.

Auf den nächsten Schnitten erscheint die Pupille kleiner; das temporale Irisstück ist noch immer in lockerer Verbindung mit dem Ciliarkörper und breit mit der Linsenkapsel verklebt, die ciliare Abrissstelle der nasalen Irispartie ist jetzt nur mehr mit der Linse bindegewebig verbunden. Auch nach dem Verschwinden der Pupille aus dem Gesichtsfelde sind zwei Iristheile nachzuweisen, welche durch junges Bindegewebe zuerst ziemlich breit, weiterhin durch eine einfache Schicht linear verbunden sind. Offenbar handelt es sich hier um eine durch ungleiche Zusammenziehung, Faltung und theilweise Umschlagung der Iris bewirkte spitzwinklige Ausbuchtung der Pupille nach oben, welche durch Exsudat und in weiterer Folge durch Bindegewebe ausgefüllt wurde.

Auf den nächsthöheren Schnitten scheint es, als ob sich das nasale Stück, welches immer kürzer und massiger wird und sich stets mehr von seinem Ansatze entfernt, nach vorne umgeschlagen hätte: das Pigmentepithel liegt nicht mehr der Linsenkapsel auf, sondern befindet sich auf den Durchschnitten anfangs mitten im Irisstroma und sieht endlich direct nach vorne in die Vorderkammer. Auch der temporale Irisansatz ist in dieser Höhe nur mehr durch eine dünne weitmaschige Brücke mit dem Ciliarkörper und durch neugebildete Bindegewebsstränge mit dem Aequator und der vorderen Kapsel der Linse in Verbindung (Figur 2), um sich in weiterer Folge von dem Ciliarkörper vollkommen abzulösen. So findet man auf den nächst höheren Schnitten die beiden

losgelösten, stark gekrümmten und zusammengeballten Irisstücke, an welchen die obenerwähnte einschichtige Verklebung noch immer sichtbar ist, temporalwärts von der Mittellinie.

In der Gegend der grössten horizontalen Circumferenz der Linse liegt nur mehr ein einziges, pigment- und kernarmes schmächtiges Irisstück, welches nach aufwärts immer kleiner wird, bis auf einem der folgenden Schnitte der letzte Rest von Iris verschwindet. Die ganze vordere Linsenkapsel zeigt sich jetzt von der bereits erwähnten endothelartigen Membran überzogen.

Auf den folgenden Schnitten wird der Linsendurchschnitt immer kleiner; von beiden Kammerwinkeln ziehen zum Aequator bindegewebige Stränge, welche sich nach dem Verschwinden der Linse über ihr zu einem lockeren weitmaschigen, die beiden sichtbaren Ciliarkörpertheile verbindenden Strange vereinigen, welcher allmählich nach oben in den Ciliarkörper übergeht.

Das Irisstroma ist stellenweise, namentlich in den der Dialyse zunächst gelegenen Partien, pigment- und kernarm, es enthält zahlreiche rothe Blutkörperchen, welche theils zerstreut sind, theils in grösseren Haufen zusammenliegen. Es hat den Anschein, als ob die Anzahl der Gefässe vermindert wäre, ihre Wandungen sind hyalin degenerirt, die Blutfüllung, namentlich bei jenen Gefässen, welche in der Gegend der Abrissstelle liegen, ist beträchtlich herabgesetzt. — Am wenigsten verändert ist das Irisgewebe in der Nähe der erhaltenen Anheftung. — Die Abrissstellen sind nur ausnahmsweise ausgefranst, zumeist sind die Wundränder abgerundet, mit einem bindegewebigen oder endothelartigen Ueberzuge versehen.

Der eben geschilderten allmählichen Loslösung und theilweise fortbestehenden Anheftung der Iris entsprechen die Verhältnisse des Kammerwinkels.

Ganz nach unten, wo die Iris noch mit dem Ciliarkörper verbunden ist, erscheint der Kammerwinkel der Form nach erhalten. Nasalwärts findet man schon in den ersten Schnitten das Ligam. pectinatum von seiner Verbindung mit der Iris losgelöst, dessen Gebälke aufgefasert und nach innen zu durchtrennt, so dass der eröffnete Schlemm'sche Canal mit der Kammer, beziehungsweise mit dem Maschenwerke des vorgelagerten Gewebes communicirt. Zahlreiche rothe Blutkörperchen erfüllen die Maschen des Ligam. pectinatum und der ebenfalls aufgelockerten Iriswurzel. Mit der fortschreitenden Ablösung der Iris wird deren Ansatzgewebe immer lockerer und immer reichlicher von

ausgetretenen Blutzellen durchsetzt. Das Pigmentepithel der Iris, welches auf den tieferen Theilen entstammenden Schnitten noch mit jenem des Ciliarkörpers zusammenhängt, zeigt in weiterer Folge eine Unterbrechung: die Verbindung der Iris mit ihrem Stumpfe am Ciliarkörper besteht nunmehr nur aus einem lockeren, weitmaschigen, aus spindelförmigen Zellen zusammengesetzten Gewebe, welches in das Maschenwerk des aufgefransten Ligam. pectinatum übergeht und den Ciliarmuskel kammerwärts bedeckt. In den nächsthöheren Schnitten trennt sich das nasale Irisstück auch von diesem Stumpfe, welcher durch zarte Fasergruppen mit dem Linsenäquator und den Ciliarfortsätzen verbunden bleibt. Das den Kammerwinkel nasalwärts begrenzende Gewebe ist nach innen zu durch eine mit dem Endothel der Hornhaut zusammenhängende und diesem vollkommen gleichende, einfache Schicht langgestreckter Zellen mit je einem deutlich spindelförmigen Kern überkleidet (Figur 4); diese endothelartige Membran geht dann auf den Stumpf, durch Vermittlung seiner faserigen Ausläufer auf die vordere Linsenkapsel und weiterhin auf die Vorderfläche der Iris über.

Der temporale Theil des Kammerwinkels ist ganz unten normal, etwas höher kommt es auch hier zur Abreissung des Ligam. pectinatum, zur Eröffnung des Schlemm'schen Canals, zur Lockerung des Gewebes der Iriswurzel und endlich zur vollständigen Loslösung der Iris; die Verhältnisse sind jenen auf der anderen Seite sehr ähnlich. Auffallend ist hier nur, dass die aufgelockerten Gewebe von den ersten Schnitten an, welche die vorerwähnte Veränderung aufweisen, nicht nur rothe Blutkörperchen, sondern reichlich Leukocyten, Fragmente derselben und Pigmentschollen enthalten, welche mit den im Kammerwinkel angehäuften grösseren Massen dieser Formelemente in Verbindung zu stehen scheinen. Die endotheliale Ueberkleidung der Ränder des Substanzverlustes und der denselben nur unvollkommen ausfüllenden neugebildeten Gewebe ist hier nicht continuirlich, vielmehr scheinen an der tiefsten Stelle der trichterförmigen Abrissstelle die weiten Maschen des jungen Narbengewebes mit der Kammer zu communiciren. Dadurch unterscheidet sich der temporale Theil des Kammerwinkels vom nasalen, wo die in dieser Höhe bereits erfolgte vollständige Auskleidung mit der endothelartigen Membran ein Austreten von Formelementen in das vor dem Ciliarmuskel gelegene, nur Blutkörperchen aufweisende Gewebe zu verhindern scheint. Die Loslösung des temporalen Irisansatzes führte übrigens auch nicht zur Bildung eines Stumpfes, wie dies auf der nasalen Seite der Fall war, vielmehr liegt hier eine wirkliche Ausreissung aus dem Gewebe vor,

welche einen tiefen trichterförmigen Substanzverlust bewirkte, in dessen Grunde der von lockerem Bindegewebe bedeckte Ciliarmuskel liegt. (Figur 3).

Der Ciliarkörper ist mässig kleinzellig infiltrirt, seine Muskelfibrillen sind auseinander gezerrt, die dadurch entstandenen Maschen enthalten hier und da rothe Blutkörperchen. Die Gefässe sind strotzend mit Blut gefüllt; man sieht vereinzelte Blutaustritte ins Gewebe, namentlich unter dem Epithel. Der Ciliarkörper scheint seitlich und unten von der Sclera abgehoben zu sein; nasalwärts beginnt diese Abhebung gleich hinter der Anheftung an den Scleralsporn, bei dem temporalen Teile des Ciliarkörpers kommt es erst etwa 2 mm vor der Ora serrata dazu. Die Ciliarkörperabhebung geht in eine solche der Aderhaut über, welche temporalwärts etwa bis zum Aequator, auf der nasalen Seite noch etwas weiter nach rückwärts reicht. (Figur 1 und 2.) Die chorioideale Ablösung betrifft sämmtliche inneren Schichten; die Suprachorioidea ist in ein weites Maschenwerk umgewandelt, welches mit seinen dünnen, zahlreiche elastische Fasern enthaltenden Balken, an welchen spärliche Blut- und Pigmentzellen kleben, den Raum zwischen Chorioidea und Sclera in mehrere grössere, mit einer homogenen, durch Eosin schwach rosarot gefärbten Masse erfüllte Unterabteilungen scheidet. (Figur 3.)

Ausser diesen anscheinend seröse Flüssigkeit enthaltenden Ablösungen, findet sich eine weitere, welche mit der vorgeschilderten nicht zusammenhängt und mit massenhaften rothen Blutkörperchen erfüllt ist, in der Gegend des hinteren Augenpoles und nasalwärts von demselben. Andere kleinere Chorioidealblutungen sind vielfach in der Schicht der Capillaren nachzuweisen; an einzelnen Stellen kommt es hierbei zur Ablösung des Pigmentepithels und zum Blutaustritte in den Glaskörperraum.

Die Chorioidea ist fast vollständig von der Retina abgelöst, ihre Continuität anscheinend nirgends unterbrochen. Das Gewebe ist stark kleinzellig infiltrirt, die Gefässe sind erweitert und strotzend mit Blut gefüllt.

Die Retina ist vollkommen, in der Gegend des Sehnerveneintrittes trichterfömig, abgehoben; nirgends ist eine durchaus unveränderte Partie derselben nachweisbar, zumeist sieht man nur die rareficirte und mit Vacuolen versehene Ganglienzellenschicht in Verbindung mit der inneren Körnerschicht und einer lockeren, Körner und rothe Blutkörperchen enthaltenden Bindegewebsmasse; ganz vereinzelt sind Stellen,

wo auch noch die äussere Körnerschicht nachzuweisen ist. Die Stäbchen und Zapfen scheinen allenthalben zu Grunde gegangen zu sein. Zwischen Chorioidea und Retina befindet sich theils das mit letzterer zusammenhängende, vorerwähnte Bindegewebe, theils Blut, theilweise auch eine structurlose, mit Eosin schwach rosa gefärbte Substanz.

Der Sehnerv ist dicht hinter der Lamina cribrosa durchgeschnitten, er ist beträchtlich verschmälert, die Anzahl der Kerne stark vermehrt, die bindegewebigen Septen sind verdickt. Der Sehnervenkopf geht direct in die trichterförmige Abhebung der Netzhaut über und ist von einer ringförmigen, zwischen der abgelösten Retina und der Chorioidea liegenden Blutansammlung umgeben. Auch der Netzhauttrichter ist in seinem dem Sehnerven anliegenden Theile von einer Blutung ausgefüllt. Der Raum zwischen den Sehnervenscheiden ist durch eine mächtige Ansammlung rother Blutkörperchen ausgedehnt.

Vom Glaskörper besteht nur noch ein geringer wenig veränderter Rest unmittelbar hinter der Linse und in der Nähe des Ciliarkörpers, während die Hauptmasse desselben durch Blutklumpen und Haufen von Leukocyten ersetzt ist. Bindegewebsstränge oder Exsudatmassen sind nicht nachzuweisen. Die Hyaloidea ist in ihrem vorderen Theile deutlich sichtbar.

Die Linse ist fast unverändert, ein wenig nach der temporalen Seite hin verschoben, wo sie bis nahe an die Ciliarfortsätze heranreicht, mit welchen ihr Aequator durch zarte bindegewebige Stränge verbunden ist. (Figur 1 und 2.) Die nasalen Zonulafasern sind mächtig gedehnt, theilweise auch abgerissen und durch dünne Bindegewebszüge, an welchen rothe Blutkörperchen, Leukocyten und Pigmentschollen kleben, ersetzt. An der hinteren Linsenfläche befindet sich eine ihr dicht anlagernde, mehrfache Schicht roter Blutkörperchen und Leukocyten.

Die Linsenkapsel ist allenthalben unverletzt; über den endothelialen Ueberzug ihrer Vorderfläche wurde bereits gesprochen. Bei Behandlung einzelner Schnitte mit Ferrocyankalium und Salzsäure kam es in dem Epithel des Ciliarkörpers, in der Retina, in der Gegend der Irisabrisse und auch in dem subcapsulären Linsenepithel zur Berlinerblaureaction, welche sich an den genannten Stellen theils als diffuse Blaufärbung, theils auch in Form kleiner und grösserer Farbtröpfchen kund gab; die Contrastfärbung mit Parakarmin ergab deutliche Rothfärbung der Kapselepithelkerne (Figur 2 und 5); auch die Einwirkung von Schwefelammonium lieferte an den vorbezeichneten Stellen durch Bildung schwarzgrüner Körner den Nachweis des Blutpigmentes.

Nach dem Ergebnisse der histologischen Untersuchung handelt es sich in dem vorliegenden Falle in erster Linie um eine ausgedehnte Ablösung der Iris vom Ciliarkörper und um mächtige Blutungen in das Augeninnere bei zweifellos intakten äusseren Bulbushüllen.

Mehrere Einzelheiten des Befundes lassen den Fall besonders interessant und lehrreich erscheinen.

Zunächst die Verhältnisse des Kammerwinkels. Wir finden bei demselben Auge an einem Teile des Umfanges eine Abreissung der Iris mit Hinterlassung eines Stumpfes (Figur 4), an anderen Stellen eine vollständige Ausreissung derselben aus dem Gewebe mit Blosslegung des Ciliarmuskels. (Figur 3.)

Eigentümlich ist auch die Bildung eines endothelartigen Ueberzuges an den Abrissstellen, welcher mit dem Endothel der Hornhaut in Verbindung steht und in weiterem Verlaufe auch auf die Vorderfläche der Iris übergeht. Durch diese endothelartige Membran wird der Kammerwinkel nasal gegen den Ciliarmuskel zu abgeschlossen, so dass an dieser Stelle nur eine Filtration flüssiger Medien möglich gewesen sein dürfte (Figur 4), während auf der temporalen Seite dieser Abschluss unvollständig ist, so dass neben dem Kammerwasser auch Formelemente in das vor dem Ciliarmuskel gelagerte lockere Zellgewebe überwandern konnten. (Figur 3.) Wir haben es hier offenbar mit verschiedenen Stadien eines Regenerationsvorganges zu thun.

Was bei diesen Verhältnissen Ursache und was Wirkung war, ob die Anhäufung der Formelemente gerade in diesem Theil des Kammerwinkels erfolgte, weil dort die Abfuhr noch möglich war, oder ob der endotheliale Verschluss unvollkommen blieb, weil an dieser Stelle durch die in grösserer Ausdehnung bewirkte Erhaltung des Irisansatzes die Anhäufung der Blutzellen mechanisch erleichtert wurde, kann nicht entschieden werden.

Die Bildung endothelialer Ueberzüge an diesen Stellen wurde bei ähnlichen Fällen auch von Anderen beobachtet.

Wagenmann (4) schildert einen Fall, wo in einem iridectomirten Auge, welches wegen chronischer Iridochorioiditis enucleirt wurde, das Endothel der Hornhaut sich über den vertieften Kammerwinkel auf die atrophische Iris, den entzündlichen Nachstar und den Wundknopf der Narbe erstreckte, kurz die ganze Innenfläche der vorderen Kammer

auskleidete und zeigt, wie gross die Wucherungstendenz des Corneaendothels ist.

Auch Giesecke (l. c.), Wintersteiner (5) und E. von Hippel (6) haben in ihren Fällen Endothelwucherung und Ausbreitung gefunden, während Schäfer (7) die Ueberkleidung des Wundrandes mit der Pigmentschicht der Iris und des Ciliarkörpers vorfand und eine Beteiligung der vorderen Endothellage bei der Vernarbung ausdrücklich in Abrede stellt.

Von grossem Interesse ist ferner der Umstand, dass der Ciliarkörper und der mit demselben unmittelbar zusammenhängende Theil der Chorioidea von ihrer Unterlage abgehoben erscheinen.

Nach Fuchs (8) sind die Ablösungen der Chorioidea ätiologisch in 4 Gruppen zu sondern:

1. Abhebungen nach Operationen durch Eindringen von Kammerwasser unter die Aderhaut infolge eines Einrisses in den Ciliarkörper.
2. Abhebungen, bewirkt dadurch, dass entzündliche Membranen insbesondere in der Gegend der Ora serrata an der Aderhaut einen Zug ausüben.
3. Blutige Ablösungen, charakterisirt durch die blutige Beschaffenheit der subchorioidealen Flüssigkeit und die entzündliche Reaction des umliegenden Gewebes bei längerem Bestande. (Abkapselung).
4. In sehr seltenen Fällen: Abhebungen durch entzündliche Exsudate.

Die in dem vorliegenden Falle bestehende Aderhaut- und Ciliarkörperablösung gehört sicherlich in die erste Gruppe des oben skizzirten Schemas, welche allgemeiner als die der traumatischen Continuitätstrennungen des Ciliarkörpers oder seiner Anheftung bezeichnet werden sollte.

Als Ursache für die Ablösungen dieser Gattung betrachtet Fuchs die Filtration von Kammerwasser in das subchorioideale Gewebe, zu welcher es in erster Linie dadurch kommt, dass der Kammerwinkel seines natürlichen Abschlusses entbehrt. Dies kann wieder einerseits dadurch bewirkt werden, dass der Ciliarkörper von seinem Ansatze losgelöst ist, andererseits wird ein tiefer Einriss in den Ciliarmuskel, welcher kammerwärts offen steht, dem Flüssigkeitsabfluss einen falschen Weg eröffnen können.

Vielleicht wäre es angezeigt als weiteres beförderndes Moment bei rein traumatischer Hervorrufung der zwei genannten Möglichkeiten noch die durch Zerreissung des Schlemm'schen Canales oder durch Verminderung der Resorptionsfähigkeit der vorderen Irisfläche (9) (infolge Umschlagung nach rückwärts oder Bedeckung mit Exsudatmembranen) bewirkte Verschliessung beziehungsweise Behinderung der natürlichen Abflusswege des Kammerwassers in Betracht zu ziehen. Zur Erklärung der Thatsache, dass es in dem vorliegenden Falle trotz beträchtlicher Herabsetzung des Druckes zu einer Filtration der Flüssigkeit in Gewebe und neugebildete Hohlräume kam, muss man sich mit der Annahme behelfen, dass diese abnorme Filtration durch den anfänglich thatsächlich gesteigerten Druck eingeleitet und in weiterer Folge durch Ansaugung in die Abhebungsräume, in welchen nach Fuchs eine intensive Resorption stattfinden dürfte, bewirkt wurde.

In diesem Sinne könnte der vorbeschriebene Fall für die Fuchs'sche Theorie verwertet und durch sie leicht gedeutet werden.

Der Kammerwinkel ist beiderseits tief eingerissen, der Ciliarmuskel nur von lockerem Bindegewebe bedeckt, seine Fasern sind auseinander gewichen. Auf der einen Seite steht ausserdem der Ciliarkörper mit der Sclera nur durch spärliches, lockeres, leicht durchgängiges Bindegewebe in Verbindung, und es ist denkbar, dass an dieser Stelle der Filtrationsprocess, beziehungsweise der directe Abfluss der Kammerflüssigkeit stattfand.

Dass es sich aber hier um eine Abhebung durch Kammerwasser handelt, ist zweifellos. Die subchorioideale Flüssigkeit war klar, serös, enthielt nur wenig Blutkörperchen und sehr spärliche Leukocyten. Eine Abhebung durch Blutung ist an dieser Stelle ausgeschlossen, da weder Blut, noch reichliches blutiges Serum nachzuweisen war. Ein Zug entzündlicher Stränge oder Membranen ist von der Hand zu weisen, ebenso die Abhebung durch ein entzündliches Exsudat.

Die aus anderen Gründen vorgenommene Untersuchung einiger Präparate auf das Vorhandensein von Hämosiderin durch mikrochemische Reactionen nach Perls und Quincke liess dasselbe abgesehen von jenen Stellen, wo dieser eisenhaltige Farbstoff nach den Untersuchungen E. v. Hippels (l. c.) regelmässig bei Siderosis bulbi und nach Blutungen in den Glaskörper gefunden wird, auch noch an ungewohntem Orte, in dem Epithel der Linsenkapsel nach-

weisen (Figur 2 und 5). Die Linsenkapsel zeigte keine nachweisbare Beschädigung, — die fast normale Beschaffenheit der Linse spricht übrigens ziemlich beweisend für die Intactheit der ersteren — es ist daher anzunehmen, dass der eisenhaltige Blutfarbstoff in Lösung in die Linse diffundirte und dort am stärksten und nachhaltigsten in den Epithelzellen, welche auch anderenorts eine besondere Affinität zu diesem Pigmente bekunden, zurückgehalten wurde und daher leicht nachgewiesen werden konnte.

Die Diffusion von gelöstem Blutfarbstoff in die Linse ist auch bei intacter Kapsel möglich, wurde vereinzelt bei Hämophthalmus vorgefunden und auch experimentell hervorgerufen.

v. Graefe (10) fand in einem Falle die Corticalsubstanz einer durch Trauma cataraktösen Linse theils diffus, theils besonders in der Nähe der vorderen Kapsel (wahrscheinlich im Epithel) durch ein aus feinen roten Körnchen bestehendes Pigment, welches die chemische Reaction des Blutfarbstoffes lieferte, roth gefärbt. Das Vorhandensein einer Kapselwunde konnte nicht ausgeschlossen werden.

Van Geuns (11) sah bei seinen Versuchen über die Entstehung von Catarakten durch Unterbindung der Venae vorticosae in der vorderen Corticalis blutige Verfärbung, besonders an jenen Stellen, wo das Epithel verändert war. Leider fehlt bei den mikrochemischen Reactionen die Prüfung auf Hämosiderin. Bei einem anderen Versuche des genannten Autors färbte sich eine Kaninchenlinse mit vermuthlich unverletzter Kapsel, welche unter gelindem Drucke der Einwirkung defibrinirten Blutes ausgesetzt war, in kurzer Zeit gelb.

Linde (12) fand bei künstlich erzeugten Blutungen im Kaninchenauge Rothfärbung der Linse, besonders des Rindentheiles derselben, welche auf Imbibition der Linse mit gelöstem Blutfarbstoffe beruhte.

Endlich berichtet E. v. Hippel (l. c.) über mehrere Fälle von Siderosis bulbi, ferner über solche mit traumatischer oder experimentell hervorgerufener grosser Glaskörperblutung, bei welchen das Epithel der meistentheils verletzten Linsenkapsel einen deutlichen Gehalt an Hämosiderin nachweisen liess.

Von praktischer Wichtigkeit war in unserem Falle die Thatsache, dass sich das Vorhandensein der Linse mit den üblichen Untersuchungsmethoden nicht nachweisen liess.

Die vorgefundenen Veränderungen der vorderen Augentheile, welche deren Durchsichtigkeit verminderten (Belag von Blut- und Pigmentzellen an dem Hornhautendothel, Trübung des Kammerwassers, endo-

thelialer Ueberzug der vorderen Linsenkapsel), werden wohl in erster Linie hierfür veranlassend gewesen sein; vielleicht hat auch die Verfärbung der Linse sowie der Blutbelag ihrer Hinterfläche mit dazu beigetragen, dass sie sich nicht von dem mattrothen Augengrunde abhob.

Zum Schlusse dieser Mittheilung fühle ich mich verpflichtet, meinem hochverehrten Chef, Herrn Prof. Dr. C. Hess, für die freundliche Ueberlassung des Falles sowie für die stete Unterstützung und Anleitung bei Bearbeitung desselben meinen ergebensten Dank abzustatten.

Erläuterung der Figuren.

Figur 1. Horizontalschnitt durch den Bulbus in der Höhe der Pupille, Vergrösserung 5 : 1, Färbung: Hämatoxylin-Eosin.

Figur 2. Horizontalschnitt durch den Bulbus, etwas höher als der zur Figur 1 gehörige. Vergrösserung 5 : 1, Kernfärbung mit Parakarmin und mikrochemische Reaction mit Ferrocyankalium und Salzsäure behufs Darstellung des Hämosiderins.

Figur 3. Horizontalschnitt durch den temporalen Ciliarkörpertheil. (Darstellung der Abhebung des Ciliarkörpers und der Aderhaut, der Ausreissung der Iris und der unvollkommenen Endothelauskleidung des Kammerwinkels). Vergrösserung 15 : 1, Färbung Hämatoxylin-Eosin.

Figur 4. Horizontalschnitt durch den nasalen Ciliarkörpertheil. (Darstellung der Abhebung desselben, des zurückgebliebenen Irisstumpfes und der vollkommenen Endothelauskleidung des Kammerwinkels. Vergrösserung 60 : 1, Färbung nach van Gieson.

Figur 5. Horizontalschnitt durch den temporalen Ciliarkörpertheil und das diesem benachbarte Stück der Linse. (Hämosiderinnachweis in den Epithelzellen). Vergrösserung 35 : 1. Kernfärbung mit Parakarmin und mikrochemische Reaction mit Ferrocyankalium und Salzsäure.

Literatur.

1. Alt, A case of rupture of the ligamentum pectinatum (cyclodialysis), Iridodialysis and dislocation of the lens due to contusion. Americ. Journ. of Ophthalm, 1896, Okt.
2. Wagenmann, Zur pathologischen Anatomie der Aderhautruptur und Iridodialyse, Bericht über die 30. Versammlung der ophthalm. Gesellschaft, Heidelberg, 1902.
3. Giesecke, Zur pathologischen Anatomie der Iridodialyse. Inaugural-Dissertation, Jena 1902.
4. Wagenmann, Weitere Mittheilungen über glashäutige Neubildungen. Graefe's Archiv f. Ophth. Bd. 38/2.
5. Wintersteiner, Beiträge zur pathologischen Anatomie der traumatischen Aniridie und Iridodialyse. Graefe's Archiv f. Ophthalm., Bd. 40/2.

6. E. v. Hippel. Ueber Siderosis bulbi und die Beziehungen zwischen siderotischer und hämatogener Pigmentirung. Graefe's Archiv f. Ophth. Bd. 40/1.
7. Schäfer, Aniridia et aphakia, Iridodialysis traumatica. Graefe's Archiv f. Ophth. Bd. 29/1.
8. Fuchs, Ablösung der Aderhaut nach Staroperation. Graefe's Archiv f. Ophth. Bd. 51; Fuchs, Ablösung der Aderhaut nach Operation, Graefe's Archiv f. Ophth. Bd. 53.
9. Leber, Die Circulations- und Ernährungsverhältnisse des Auges. Graefe-Saemisch, Handbuch der gesammten Augenheilkunde, II. Aufl.
10. v. Graefe, Fälle von Catarakta nigra, mikroskopische Untersuchung einer solchen. Graefe's Archiv f. Ophth. Bd. 1/1.
11. van Geuns, Ueber Entstehung von Catarakt nach Unterbindung der Venae vorticosae. Graefe's Archiv f. Ophth. Bd. 47/2.
12. Linde, Ueber Blutresorption aus dem Auge. Centralblatt für praktische Augenheilkunde, 1896.

Lebenslauf.

Ich, Moriz Teich, österreichischer Staatsangehöriger, bin geboren am 18. Juli 1868 zu Kolloredow in Mähren als Sohn des Kaufmanns Josef Teich. Nach Besuch des Communal-Real- und Obergymnasiums im 2. Gemeindebezirke der Stadt Wien, bezog ich im October 1886 die Universität Wien und wurde dortselbst am 2. Juni 1892 zum Doctor der gesammten Heilkunde promovirt. Vom 1. December 1891 bis 1. October 1892 arbeitete ich als Aspirant auf der medicinischen Klinik des Hofraths Prof. Dr. Nothnagel. Vom 1. October 1892 bis 1. April 1893 diente ich als Einj.-Freiw. Arzt beim Garnisonspital Nr. 2 in Wien und wurde mit 1. Mai 1893 in den Aktivstand des militärärztl. Officierkorps übernommen und zum Oberarzte ernannt. Im Mai 1895 wurde ich zum Regimentsarzte II. Klasse, im October 1897 zum Regimentsarzte I. Klasse befördert. Im Jahre 1904 unterbrach ich in meiner letzten Garnison Prag den Militärdienst, trat einen längeren Urlaub an und befasste mich seither in Prag an der Augenklinik des Herrn Prof. Dr. Czermak und gegenwärtig seit October 1904 in Würzburg an der Universitätsaugenklinik des Herrn Prof. Dr. C. Hess mit okulistischen Specialstudien.

Fig. 2.

Fig. 3.

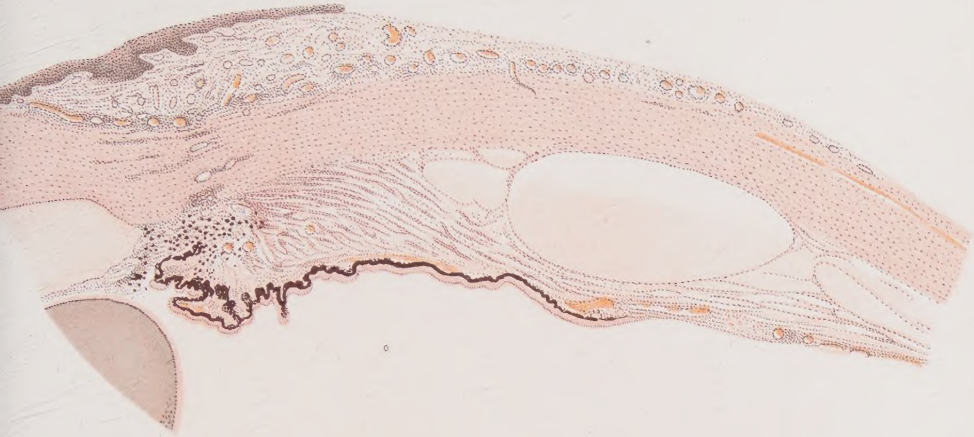

Fig. 4.
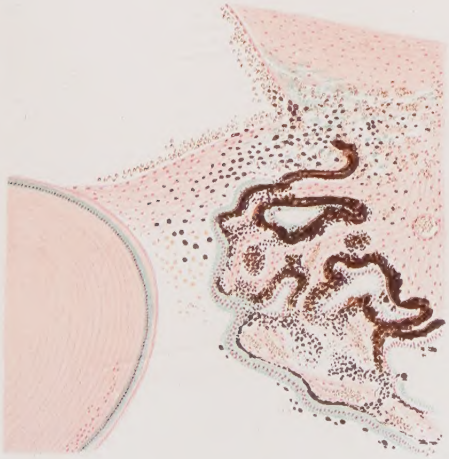
Fig. 5.